O Meu Artigo

Radiology

Crohn Disease: Correlation of Findings at Contrast-enhanced US with Severity at Endoscopy[1]

Radiology: Volume 253: Number 1—October 2009

Elisabete Pinto

Objectivos:

Determinar a eficácia da ecografia com contraste na avaliação da actividade da Doença de Crohn, sendo o *gold standard* a colonoscopia.

Métodos:

- Estudo prospectivo em 61 doentes com Doença de Crohn que efectuam colonoscopia e ecografia com *Doppler* e com contraste. As indicações para a colonoscopia para pós-tratamento, determinação da extensão da doença e confirmação do diagnóstico

- Na ecografia com contraste avalia-se a vascularização da parede da ansa através da análise quantitativa do realce na zona de interesse (curvas tempo-brilho) determinada pela colonoscopia

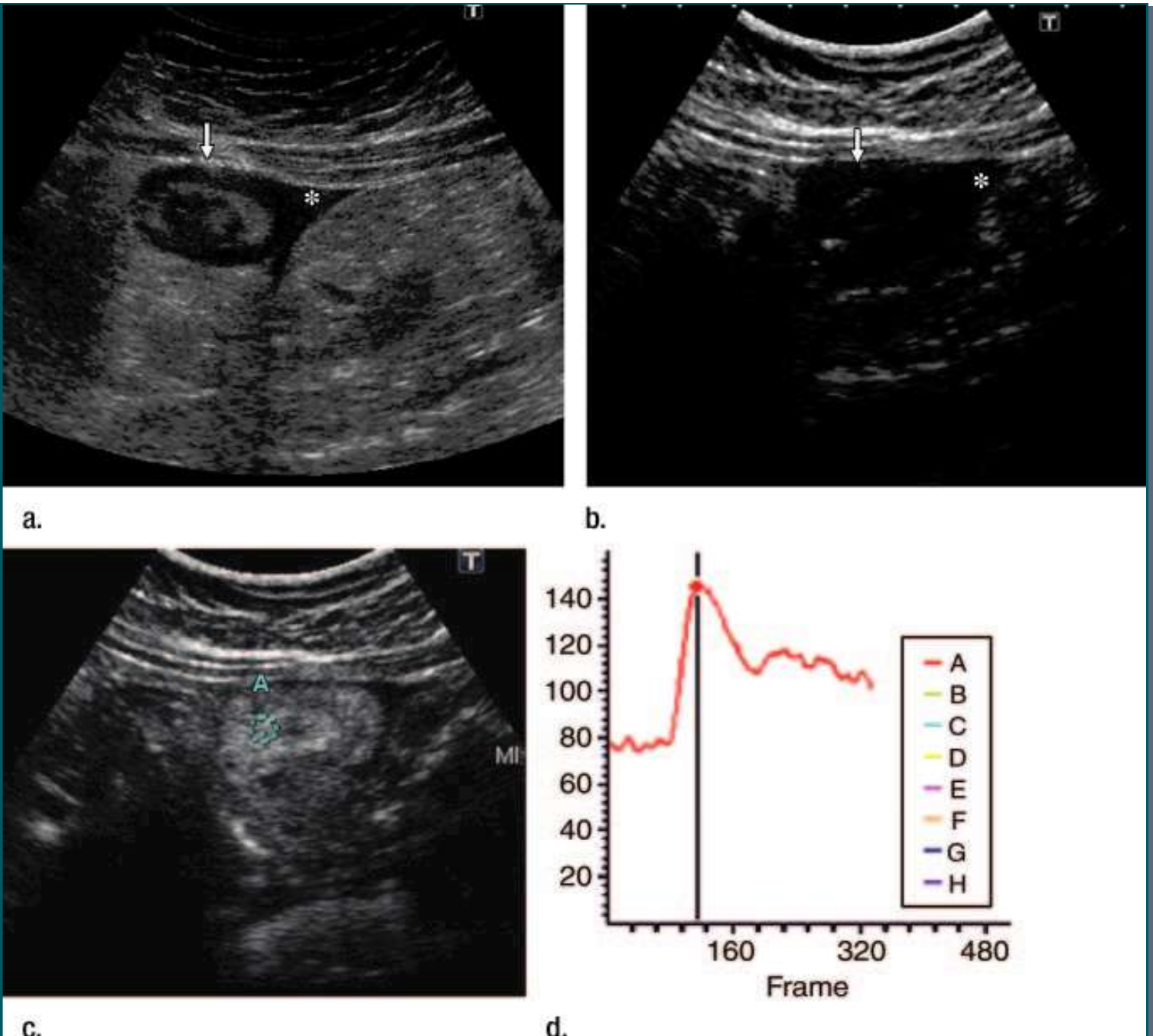

Doença de Crohn do íleo terminal

Resultados:

Os resultados são comparados com o grau de gravidade da inflamação determinado pela colonoscopia.

Resultados:

- Espessamento e aumento da vascularização da parede intestinal em ecografia e *Doppler* correlacionaram-se com a gravidade da doença na colonoscopia.

- O realce parietal na ecografia com contraste na doença activa é mais marcado do que nos pacientes com doença inactiva.

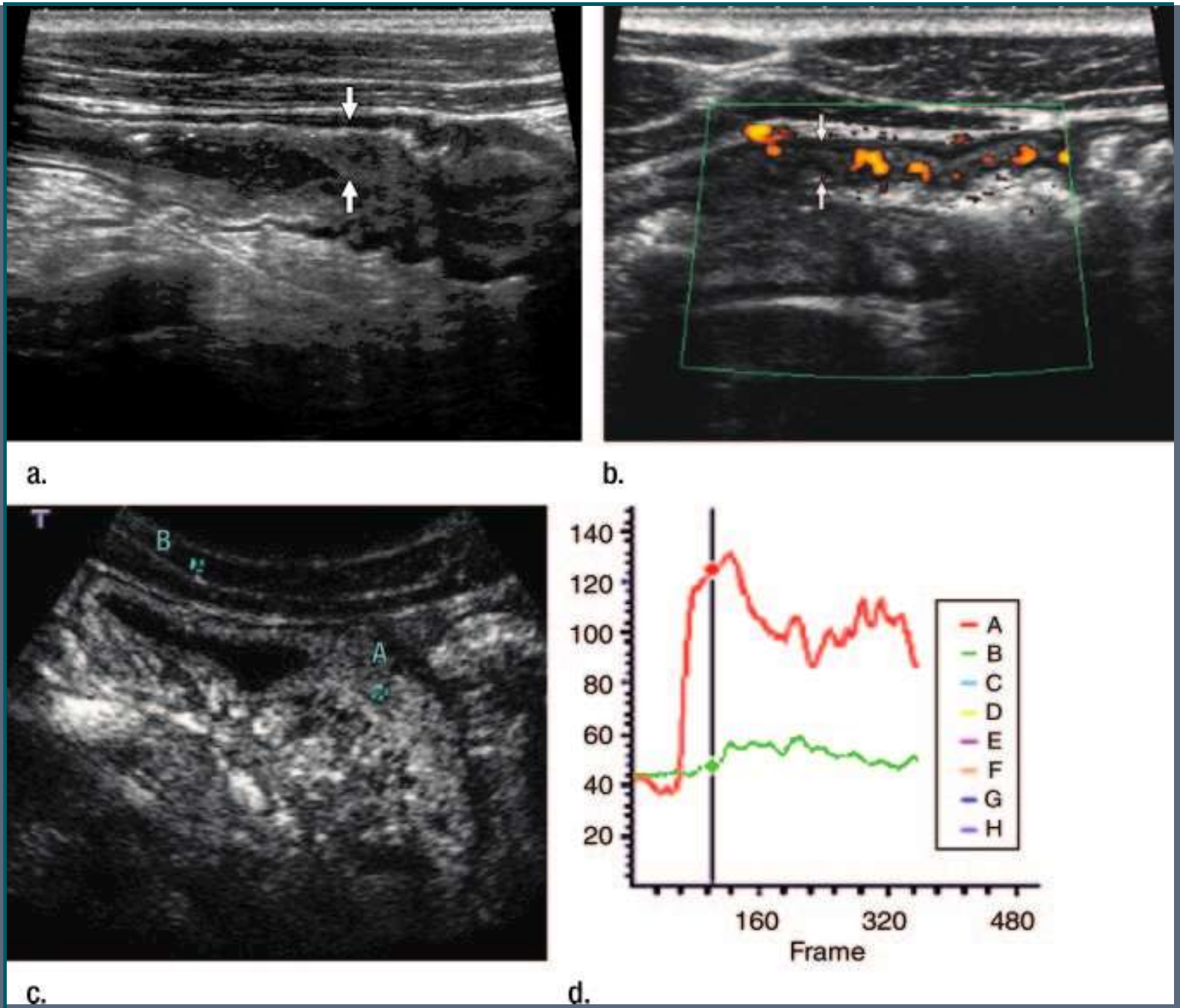

Doença de Crohn do íleo terminal

Conclusões:

- A medição quantitativa do realce parietal através da ecografia com contraste correlaciona-se com a gravidade da doença determinada pela colonoscopia.

- A ecografia com contraste é uma técnica útil para a monitorização da doença de Crohn, podendo ser uma alteranativa à colonoscopia.